



**UNIVERSIDADE FEDERAL DO OESTE DA BAHIA
CENTRO DAS CIÊNCIAS BIOLÓGICAS E DA SAÚDE
CURSO DE MEDICINA**

LUCAS MENDES ARAUJO

**PRINCIPAIS VARIAÇÕES ANATÔMICAS DAS VIAS BILIARES E
SUAS REPERCUSSÕES CLÍNICAS E CIRÚRGICAS: UMA REVISÃO
DE LITERATURA**

**Barreiras-BA
2025**

TRABALHO DE CONCLUSÃO DE CURSO

**PRINCIPAIS VARIAÇÕES ANATÔMICAS DAS VIAS BILIARES E
SUAS REPERCUSSÕES CLÍNICAS E CIRÚRGICAS: UMA REVISÃO
DE LITERATURA**

LUCAS MENDES ARAUJO

Professor orientador(a): ANY KELLY GOMES DE LIMA

**Trabalho de Pesquisa apresentado à
Universidade Federal do Oeste da
Bahia como requisito parcial para a
obtenção do título de Bacharel em
medicina.**

**Barreiras-BA
2025**

FICHA CATALOGRÁFICA

A663 Araujo, Lucas Mendes.

Principais variações anatômicas das vias biliares e suas repercussões clínicas e cirúrgicas: uma revisão de literatura. / Lucas Mendes Araujo. – 2025.

28f.

Orientador: Profª Dra. Any Kelly Gomes de Lima.

Monografia (Graduação) – Bacharelado em Medicina. Universidade Federal do Oeste da Bahia. Centro das Ciências Biológicas e da Saúde. Barreiras, BA, 2025.

1. Anatomia. 2. Sistema biliar. 3. Variação anatômica. I. Lima, Any Kelly Gomes de. II. Universidade Federal do Oeste da Bahia - Centro das Ciências Biológicas e da Saúde. III. Título.

CDD 610



**UNIVERSIDADE FEDERAL DO OESTE DA BAHIA
CENTRO DAS CIÊNCIAS BIOLÓGICAS E DA SAÚDE
CURSO DE MEDICINA**



ATA DE DEFESA PÚBLICA DO TRABALHO DE CONCLUSÃO DE CURSO

Aos 17 dias do mês de fevereiro de 2025, às 18:30 horas, em sessão em sessão virtual pelo Google Meet, na presença da Banca Examinadora presidida pela Professora orientadora Any Kelly Gomes de Lima e composta pelos examinadores: Professor Marcio Massao Kawano e Rafael Leite Nunes, o(a) aluno(a) Lucas Mendes Araujo apresentou o Trabalho de Conclusão de Curso intitulado: PRINCIPAIS VARIAÇÕES ANATÔMICAS DAS VIAS BILIARES E SUAS REPERCUSSÕES CLÍNICAS E CIRÚRGICAS: UMA REVISÃO DE LITERATURA como requisito curricular indispensável para a integralização do Curso de Bacharelado em Medicina. Após reunião em sessão reservada, a Banca Examinadora deliberou e decidiu pela APROVAÇÃO do referido trabalho, divulgando o resultado formalmente ao aluno e demais presentes e eu, na qualidade de Presidente da Banca, lavrei a presente ata que será assinada por mim, pelos demais examinadores.

Documento assinado digitalmente
gov.br ANY KELLY GOMES DE LIMA
Data: 28/02/2025 11:01:28-0300
Verifique em <https://validar.iti.gov.br>

Presidente da Banca Examinadora – Professora Any Kelly Gomes de Lima

Documento assinado digitalmente
gov.br MARCIO MASSAO KAWANO
Data: 21/02/2025 11:09:12-0300
Verifique em <https://validar.iti.gov.br>

Examinador 01 - Professor Marcio Massao Kawano

Documento assinado digitalmente
gov.br RAFAEL LEITE NUNES
Data: 27/02/2025 18:10:42-0300
Verifique em <https://validar.iti.gov.br>

Examinador 02 – Rafael Leite Nunes

RESUMO

INTRODUÇÃO: o sistema biliar é composto pelas vias intra-hepáticas, pelas vias extra-hepáticas e a vesícula biliar, a qual armazena a bile, produto que participa diretamente dos processos digestivos e, quando apresenta alguma barreira na sua condução, pode gerar alguns quadros importantes para os indivíduos. Nesse sentido, as variações anatômicas são fatores que podem impedir o curso normal da bile, podendo ser observadas, por exemplo, nas inserções variadas dos ductos em diferentes alturas do restante da via biliar, resultando em estase biliar. O desconhecimento da anatomia desses ductos está muitas vezes relacionado a complicações cirúrgicas, ou mesmo, algumas patologias estão diretamente relacionadas a estas variações, resultando em consequências que, muitas vezes, podem alterar, drasticamente, a vida de um indivíduo. **OBJETIVO:** Investigar a associação entre as principais variações anatômicas das vias biliares e as repercussões clínicas e cirúrgicas. **MÉTODOS:** Trata-se de uma revisão narrativa da literatura a partir de estudos acerca das variações anatômicas das vias biliares, construída a partir da busca nos portais PubMed, ScienceDirect, Scopus e Web Of Science. **RESULTADOS:** A partir da análise dos estudos selecionados, as variações anatômicas mais comuns localizadas estavam relacionadas na confluência entre a porção intra-hepática e a extra-hepática. Além disso, as diferenças na altura da inserção do ducto cístico no ducto hepático comum também apresentam uma alta prevalência de variação, e uma importante associação clínica com patologias, como câncer, litíase biliares e complicações diversas. **CONCLUSÃO:** Esta pesquisa aponta grande diversidade de variações das vias biliares, principalmente, acerca das confluências do meio intra e extra-hepático, como as variantes dos segmentos hepáticos V, VI, VII e VIII, e das inserções do ducto cístico no ducto hepático comum. Logo, é indubitável a importância do conhecimento anatômico normal e variado das vias biliares a fim de evitar lesões iatrogênicas, assim como abordar cirurgicamente os pacientes de forma precisa e eficaz. Ademais, as análises das possíveis associações entre patologias e as variantes biliares se tornaram um fator indispensável.

Palavras-chave: Anatomia. Sistema biliar. Variação anatômica.

ABSTRACT

INTRODUCTION: the biliary system is composed of the intrahepatic pathways, the extrahepatic pathways and the gallbladder, which stores bile, the product directly participates in the digestive processes and, when there is a barrier in its conduction, it can generate some important conditions for individuals. In this sense, anatomical variations are factors that can impede the normal course of bile, and can be observed, for example, in the insertions of the ducts at different heights of the bile duct. Ignorance of the anatomy of these ducts is often related to surgical complications, or even some pathologies are directly related to these variations, resulting in consequences that can often drastically alter an individual's life. **OBJECTIVE:** To discuss the anatomy of the bile ducts based on a literature review. **METHODS:** This is a narrative review of the literature based on studies on the anatomical variations of the bile ducts, constructed from a search on the PubMed, ScienceDirect, Scopus and Web Of Science portals. **RESULTS:** Based on the analysis of the selected studies, the most common anatomical variations found were related to the confluence between the intrahepatic and extrahepatic portions. Furthermore, differences in the height of insertion of the cystic duct into the common hepatic duct also present a high prevalence of variation, and an important clinical association with pathologies such as cancer, gallstone disease and various complications. **CONCLUSION:** This research highlights a great diversity of variations in the bile ducts, mainly regarding the confluences of the intra- and extra-hepatic environment, such as the variants of hepatic segments V, VI, VII and VIII, and the insertions of the cystic duct into the common hepatic duct. Therefore, the importance of normal and varied anatomical knowledge of the bile ducts is undoubted in order to avoid iatrogenic injuries, as well as to surgically approach patients in a precise and effective way. Furthermore, analyzes of possible associations between pathologies and biliary variants have become an indispensable factor.

Keywords: Anatomic. Anatomic Variation. Biliary System.

SUMÁRIO

1. INTRODUÇÃO.....	5
2. REFERENCIAL TEÓRICO.....	6
3. OBJETIVO.....	12
3.1 Objetivo geral.....	12
3.2 Objetivos específicos.....	12
4. METODOLOGIA.....	13
5. RESULTADOS E DISCUSSÃO.....	15
6. CONCLUSÃO.....	24
7. REREFÊNCIAS.....	26

1. INTRODUÇÃO

É notório que a anatomia humana é composta por uma complexa gama de variações que diferem na maioria da população. Tal fato nem sempre é caracterizado como patológico, permitindo, muitas vezes, a vivência do homem sem nenhuma intercorrência. Entretanto, o sistema biliar apresenta algumas variações relevantes, principalmente, para a prática cirúrgica, uma vez que podem, quando lesionadas durante um procedimento, acarretar riscos à saúde dos indivíduos, afirmando a extrema necessidade de aprimoramento dos profissionais a respeito da existência destas variantes (Cachoeira *et al.*, 2012).

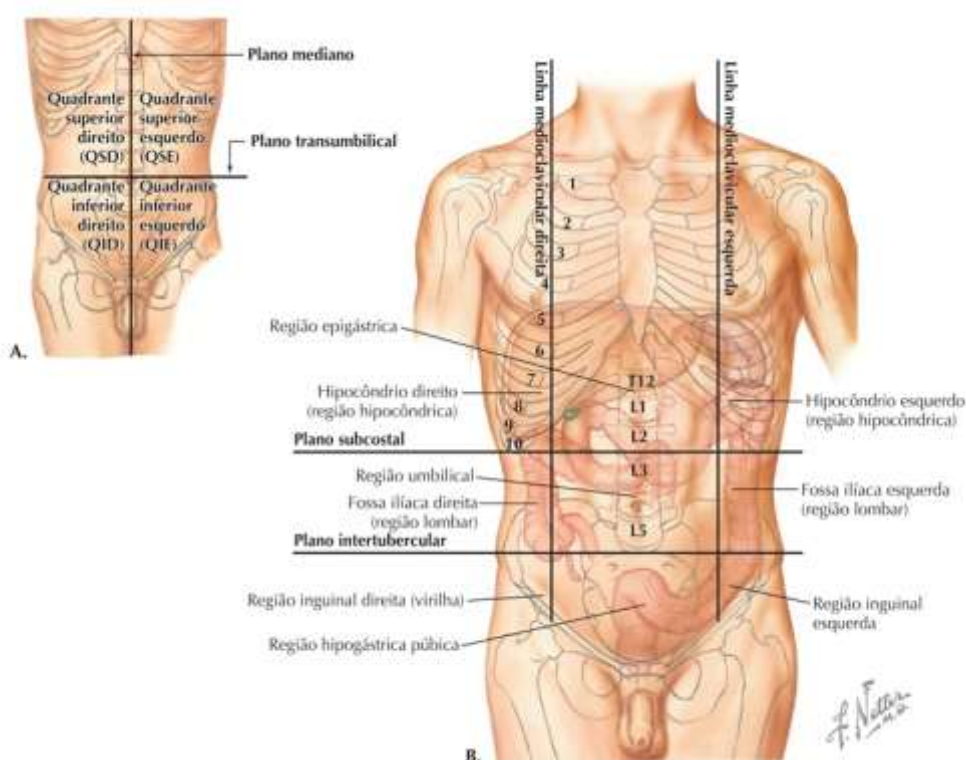
Além disso, algumas variações estão sendo relacionadas com a contribuição no surgimento de algumas patologias que colocam em risco a saúde dos pacientes, como o câncer, ratificando a carência de estudos mais aprofundados a respeito para confirmar tais pautas observadas, e assim, contribuir com o avanço da saúde da população no geral (Muraki *et al.*, 2020).

Alguns avanços são percebidos, não somente com as pesquisas observacionais e experimentais, mas também com o desenvolvimento de treinamento prático para estudantes, que, quando em conjunto aos estudos, aprimoram as habilidades profissionais e tornam mais fáceis o objetivo da medicina, o qual se caracteriza em levar conforto aos pacientes (Casas-Murillo *et al.*, 2021). Nesse sentido, é mister observar o quão valioso se torna o estudo sobre as variações anatômicas das vias biliares para a prática em saúde, tanto pelo conhecimento profissional, quanto pelas possíveis consequências do seu desconhecimento para a saúde. Por isso, o objetivo deste estudo é reunir as principais informações qualitativas a respeito de variações anatômicas nas vias biliares e suas repercussões clínicas e cirúrgicas associadas, buscando analisar padrões e tendências, além de discutir possíveis patologias a iatrogenias que podem envolver o sistema variado, de forma a construir um relevante documento para os profissionais e estudantes da área.

2. REFERENCIAL TEÓRICO

O abdome é formado por uma cavidade localizada superior e anterior à pelve, e, devido a sua relação de continuidade, esta é, muitas vezes, referida por cavidade abdominopélvica. A cavidade abdominal tem início superior delimitado pela presença do músculo diafragma, e, inferiormente, é delimitada pelas margens superiores da sínfise púbica, a linha arqueada dos ossos do quadril e o promontório do osso sacro, o que também sinalizada o início superior da cavidade pélvica. Devido à presença de diversos órgãos, o abdome é dividido por quadrantes para facilitar a localização e a relação entre eles (FIGURA 1) (Hansen, Netter, 2019).

Figura 1 - topografia do abdome



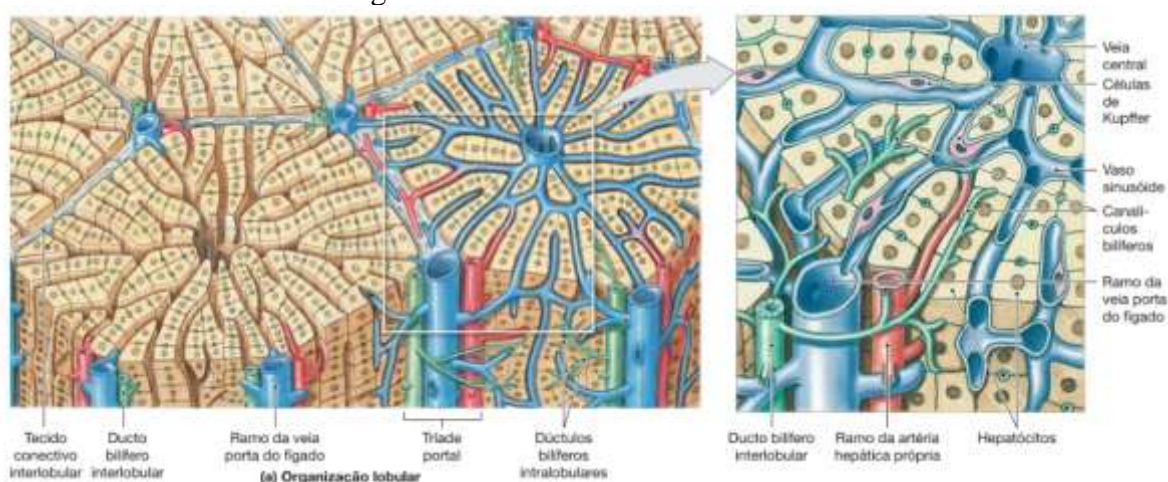
Legenda: As imagens A e B apresentam as divisões do abdome segundo quadrantes. Na imagem A são 4 quadrantes, enquanto na imagem B são seis regiões que dividem toda a extensão abdominal.

Fonte: Hansen, 2019.

O fígado, situado no quadrante superior direito do abdome entre a sétima e a décima primeira costela, é formado por pequenas unidades funcionais, os quais são chamadas de hepatócitos, participando, essencialmente, das funções metabólicas do órgão. A partir da produção da bile por essas unidades, este produto segue por uma via de calibre menor, os canalículos biliares, e alcança os ductos biliares interlobulares, ou seja, ductos no interior do

fígado, em que é drenado. Posteriormente, a bile é drenada para ductos maiores, os ductos biliares coletores da tríade portal intra-hepática, onde ocorre fusão dos canais e formam os ductos hepáticos direito e esquerdo (FIGURA 2) (Hall, John E.; Hall, Michael E., 2021).

Figura 2 - ductos interlobulares

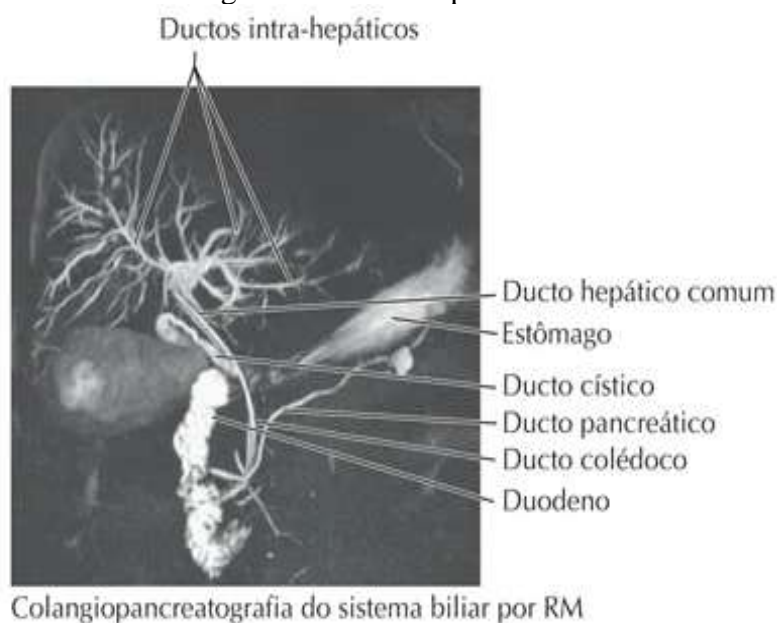


Legenda: A imagem à esquerda representa os ductos intra-hepáticos presentes no fígado, enquanto a imagem à direita apresenta os canalículos bilíferos.

Fonte: Martini, 2009.

Os ductos hepáticos direito e esquerdo são de extrema importância para a drenagem da bile do sistema intra-hepático para o sistema extra-hepático. Esta condução é possível devido a formação do ducto hepático comum pela fusão dos ductos hepáticos direito e esquerdo. O ducto hepático comum, por sua vez, se une ao ducto cístico, conectando a via biliar hepática à via vesicular, e, originando o ducto colédoco, estrutura definida como tríade portal extra-hepática. O ducto colédoco conduz a bile até o duodeno (FIGURA 3) (Moore, Keith L.; DALLEY, Arthur F.; AGUR, Anne M R., 2022).

Figura 3 - ductos hepáticos

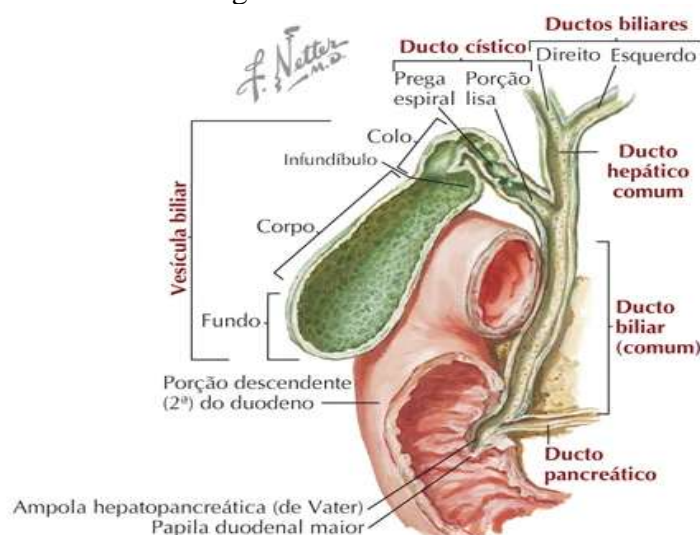


Legenda: A imagem representa uma ressonância magnética das vias biliares, demonstrando os ductos intra e extra-hepáticos.

Fonte: Martini, 2009.

A vesícula biliar pode ser localizada, superiormente, ao intestino delgado, na fossa da vesícula biliar do fígado. Além disso, ela possui um formato semelhante a uma bexiga, anatomicamente, ela possui três partes distintas, um fundo cego, localizado na margem inferior do fígado, no nível da 9ª cartilagem costal direita; um corpo, sua maior região, encontra-se em contato com a face visceral do fígado; e um colo, estrutura com diâmetro estreito, podendo se apresentar como uma curva em formato de S, constitui a parte conectada ao ducto cístico (FIGURA 4) (Hansen, Netter, 2019).

Figura 4 - vesícula biliar




Legenda: A imagem representa a anatomia da vesícula biliar juntamente com as vias biliares extra-hepáticas.

Fonte: Hansen, 2019.

A função principal do sistema biliar é a condução da bile para auxiliar nos processos de degradação, principalmente, de gordura, sendo liberada no duodeno a partir da estimulação durante o processo de ingestão de alimentos ricos em lipídios. Desta forma, este produto atua com emulsificador, facilitando a absorção de gordura pela parte distal do intestino delgado e sendo liberado a partir do relaxamento do esfíncter de Oddi e da atuação do hormônio colecistoquinina (CCK) sob a vesícula biliar (Hall, John E.; Hall, Michael E., 2021).

O sistema biliar ainda pode apresentar importantes variações, as quais os profissionais da saúde, principalmente, ligados à medicina devem se atentar para os manejos do paciente. Dito isto, as variações presentes se diferenciam entre as dos ductos biliares, a posição das suas conexões ao longo dos ramos e a variação da vesícula biliar (Cachoeira et al., 2012).

As variações do ducto cístico apresentam, também, relevância alta para a prática da medicina, uma vez que elas podem ser causas importantes de patologias para os indivíduos que as apresentam. Essas variações estão relacionadas ao ponto de inserção ao ducto hepático comum para a formação do ducto colédoco (FIGURA 5) (Hussein et al., 2016).



Legenda: As imagens representam as variações acerca da inserção do ducto cístico ao ducto hepático comum, sendo elas angular, paralela e espiral.

Fonte: Garden, 2016.

As variações anatômicas da árvore biliar podem levar a lesões importantes ao órgão e ao paciente, quando desconhecidas por negligência médica, haja visto que, em transplantes, por exemplo, podem resultar na perda do órgão para o transplantado. Tal fato pode ser apontado por estudos que apontam uma associação significativa entre variações anatômicas das vias biliares e vascularização, podendo ser um impasse durante o transplante hepático (Khalid *et al.*, 2023).

Dessa maneira, a utilização dos recursos, como colangiografia e ressonância magnética, são eficazes na identificação de anomalias nas consultas pré-operatórias, evitando erros cirúrgicos e melhorando a qualidade de recuperação pós-cirurgia hepatobiliar, como em ressecções de fígado e doação de órgãos (Izuishi *et al.*, 2005).

A junção do ducto biliar setorial posterior direito, diretamente, ao ducto cístico, a qual se define como variação anatômica, aumenta o risco de lesões a este segmento anômalo, durante uma colecistectomia laparoscópica, prejudicando a condução da bile pelo sistema (Garden; Parks, 2016).

O conhecimento acerca, por exemplo, do triângulo hepatocístico, o qual contém a artéria cística, o gânglio cístico e parte da artéria hepática direita, auxilia nas condutas durante o procedimento cirúrgico. Dessa maneira, o cirurgião necessitaria isolar o ducto cístico e elevar a base da vesícula biliar para ter a chamada visão crítica de segurança, em que ele consegue realizar a dissecação do triângulo sem lesionar os vasos, a partir do conhecimento prévio da variação anatômica (Garden; Parks, 2016).

É mister observar, também, que as variações podem ser a base etiológica de algumas doenças e condições patogênicas de pacientes. Casos como de coledocolitíase causada por variações, por exemplo, do ducto cístico, do ducto hepático comum e/ou do ducto colédoco, em que há formação de cálculos biliares devido à inserção variada desses ductos, gerando obstrução das vias e levando ao quadro relatado. Tais casos provam a importância do conhecimento das variações anatômicas, não somente para intervenção, mas também para conhecimento das causas das obstruções comuns de vias biliares (Balandraud *et al.*, 2011).

É importante ressaltar, ainda, que as variações anatômicas já foram apontadas como causas de câncer de pâncreas, visto que os processos obstrutivos das vias biliares podem intensificar alterações significativas nos tecidos hepáticos, como as más junções hepatobiliar, aumentando as chances de desenvolvimento de câncer. Dessa forma, a variação anatômica, por exemplo, relacionada à união entre o ducto colédoco e o ducto pancreático fora do esfíncter de Oddi pode resultar no refluxo de bile para dentro do pâncreas, resultando em um evento carcinogênico químico (Muraki *et al.*, 2020).

A baixa inserção do ducto cístico ao ducto hepático comum gera muitos questionamentos, também, como uma variação anatômica importante com repercussões clínicas e de relevância para conhecimento anatômico de causas patogênicas, como câncer de vesícula biliar, sendo a baixa inserção presente em cerca de 10% dos pacientes, como apresentado nas formas paralelas e espirais (Muraki *et al.*, 2020).

3. OBJETIVO

3.1 Objetivo geral

- Investigar as principais variações anatômicas das vias biliares e as repercussões clínicas e cirúrgicas associadas.

3.2 Objetivos específicos

- Registrar as principais variações anatômicas das vias biliares;
- Apontar repercussões relacionadas às variações desta via no âmbito médico;
- Analisar a existência da relação entre variações e o surgimento de patologias.

4. METODOLOGIA

4.1 TIPO DE ESTUDO

O estudo elaborado apresenta uma revisão narrativa de literatura como tipologia, sendo caracterizado por uma pesquisa e análise ampla sobre as temáticas existentes a respeito do objeto principal de estudo. Esta tipologia não apresenta um protocolo escrito, sendo assim, a pesquisa bibliográfica se baseia nas contribuições dos autores sobre um tema específico a partir de critérios do próprio escritor, sendo reunidos em um material de revisão de literatura (Cordeiro *et al.*, 2007)

Este estudo utilizou coleta de materiais em fontes secundárias, como artigos, os quais foram obtidos por meio de bancos de dados reconhecidos, como National Library of Medicine National Institutes of Health (PubMed), ScienceDirect, Scopus e Web of Science.

4.2 DESCRIÇÃO DE DADOS

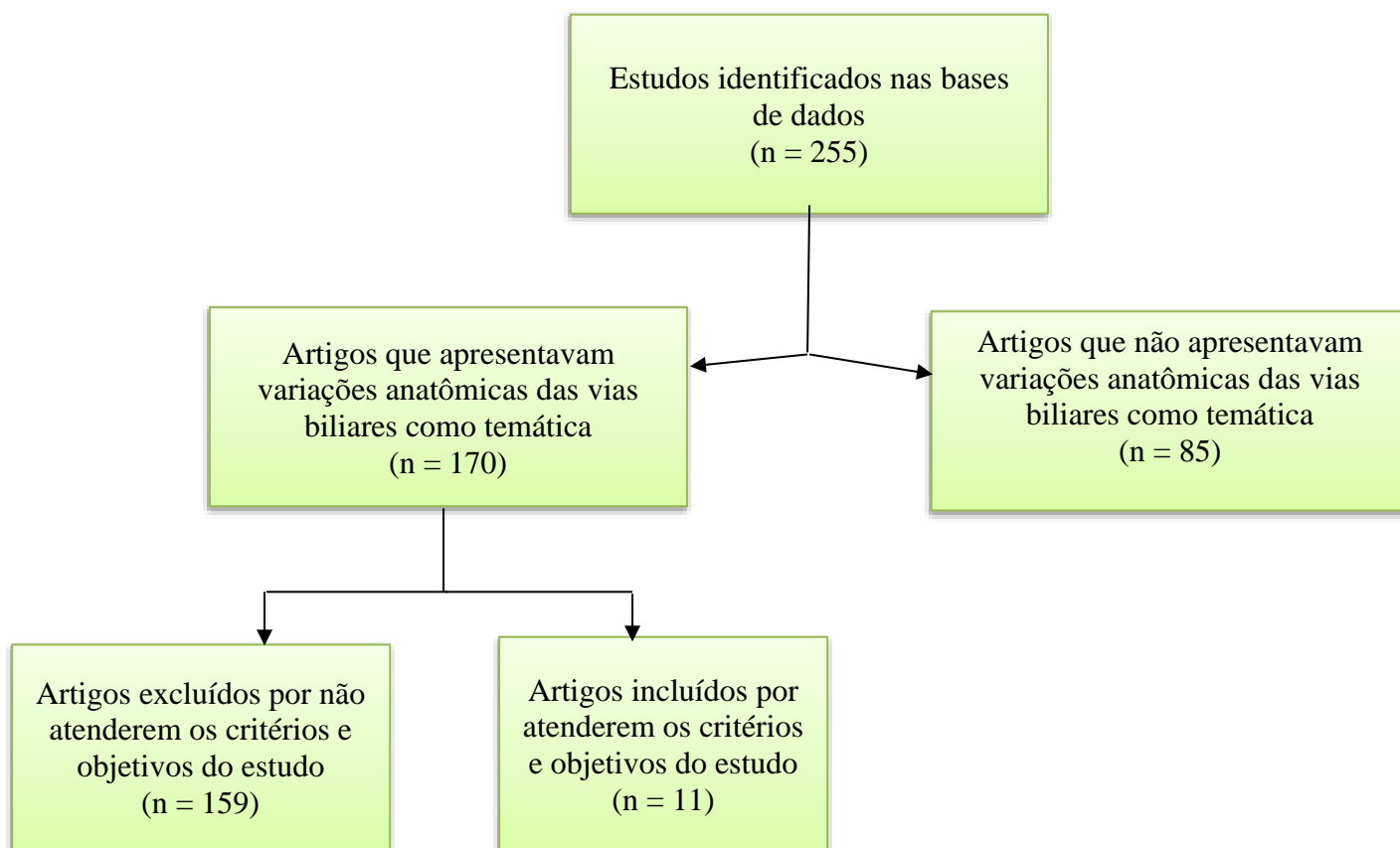
A pesquisa dos artigos utilizados no estudo ocorreu entre setembro de 2024 a janeiro de 2025, apresentando como critérios de inclusão os seguintes itens: artigos experimentais, observacionais e analíticos, artigos nacionais e internacionais, artigos publicados entre 2000 a 2025 (devido se tratar de uma temática que não é prejudicada nem se torna ultrapassada com o passar do tempo). Além disso, foram excluídos artigos que apresentavam os seguintes critérios: artigos de revisões sistemáticas e de literatura, artigos de opinião, artigos duplicados entre as plataformas, artigos que não estavam disponíveis na íntegra ou de forma gratuita.

4.3 DESCRIÇÃO DA ANÁLISE DE DADOS

A revisão narrativa é um estudo qualitativo baseado na coleta dos artigos abordando a temática de acordo com os critérios estabelecidos deste estudo, leitura e resumo do material selecionado e, por fim, a síntese das principais informações discutidas pelos autores. Logo, este estudo se baseou nas características elucidadas acima para sua síntese de acordo com o fluxograma deste tópico.

A partir da aplicação dos critérios estabelecidos nas fontes dos bancos de dados, foram encontrados 257 artigos, os quais se encontravam 21 no PubMed, 1 no ScienceDirect, 232 no Scopus e 1 no Web Of Science. Após a seleção dos artigos, a próxima etapa foi realizar a leitura dos títulos e dos resumos dos materiais, sendo excluídos 85 artigos que não apresentavam as variações anatômicas das vias biliares como principal temática. Dessa

forma, os outros 170 artigos foram filtrados a partir dos critérios estabelecidos nesse estudo, restando 11 artigos, os quais foram lidos na íntegra para serem incluídos neste estudo.



5. RESULTADOS E DISCUSSÃO

Nº	Autor(es), ano de publicação	Objetivo	Método	Resultados	Conclusão
1	Kurumi <i>et al.</i> , 2000	Investigar a frequência de variantes anatômicas e avaliar as maneiras de prevenir lesões do ducto biliar durante a colecistectomia videolaparoscópica em casos de um sistema biliar anômalo.	Estudo transversal observacional analítico do trato biliar de 511 pacientes (183 homens e 328 mulheres) e de 92 cadáveres. Os métodos utilizados foram colangiopancreatografia retrógrada endoscópica, tomografia computadorizada helicoidal e a dissecação (cirúrgica ou dos cadáveres).	Foram encontrados 511 casos de variações, sendo 495 relacionados ao ducto cístico (tipo C), destes 423 estavam relacionados com a inserção do ducto cístico direto no ducto biliar comum e ducto segmental posterior abrindo no ducto segmental anterior (subtipo CR), 57 relacionado ao ducto cístico inserido no ducto biliar comum e o ducto segmentar posterior abrindo no ducto hepático esquerdo (subtipo CA), 15 casos em que o ducto cístico está inserido no ducto biliar comum e o ducto segmentar anterior está conectado ao ducto hepático esquerdo (subtipo CP). Além disso, outras variações foram registradas, como 3 casos do tipo em que o ducto segmentar posterior se insere no ducto hepático esquerdo e o ducto cístico se conecta ao ducto segmentar anterior (tipo A), 7 casos em que o ducto cístico se insere no ducto hepático direito (tipo R) e 6 casos em que o ducto segmentar posterior se conecta ao ducto hepático esquerdo e o ducto cístico se	As variações anatômicas relacionadas diretamente ao ducto cístico foram as mais, frequentemente, encontradas. Além disso, é importante que os estudos anatômicos do trato biliar sejam analisados por meio dos exames pré-operatório, aumentando o cuidado durante as disseções na cirurgia (aberta ou fechada).

				insere no ducto segmentar anterior (tipo P).	
2	Izuishi <i>et al.</i> , 2005	Determinar a frequência das variações anatômicas dos ductos biliares por meio da Colangiografia por TC helicoidal multislice	Estudo transversal observacional de colangiografias por tomografia computadorizada helicoidal multislice de 113 pacientes com doença na via biliar (55 mulheres e 58 homens).	Identificados 18 casos de variações dos ductos biliares, sendo classificados em casos que o ducto variado drena um segmento particular do fígado (tipo maior) e casos que a variante drena um subsegmento particular do fígado (tipo menor). Dessa forma, foram registrados 9 casos do tipo maior e 9 casos do tipo menor.	As variações dos ductos biliares maiores e menores são as mais importantes para a laparoscopia. A maioria dessas variações fazem conexão drenando, principalmente, o lobo direito do fígado diretamente para o ducto hepático comum ou ducto cístico na maior parte das vezes.
3	Donato <i>et al.</i> , 2007	Demonstração da anatomia vascular e biliar hepática normais e variadas conforme registrado em literatura.	Estudo experimental e analítico com injeção de solução colorida e Tomografia Computadorizada de dupla varredura em 4 cadáveres, criando imagens 3D.	Os segmentos V e VIII do fígado apresenta uma variante drenando diretamente no ducto hepático comum em 16% na população geral, enquanto a convergência (confluência) tripla dos ramos anterior e posterior dos segmentos do lobo hepático direito com os ductos dos segmentos do lobo hepático esquerdo para formar o ducto hepático comum apresenta uma prevalência de 12%. Além disso, a drenagem do ramo posterior que se relaciona com os segmentos VI e VII pode estar conectada diretamente ao ducto hepático comum em 4% da população e, por fim, rara as vezes em que o ducto do segmento V drena	As variações anatômicas das vias biliares relacionadas a ductos segmentares específicos dos lobos hepáticos drenando diretamente no ducto hepático comum foi um achado prevalente da pesquisa, sendo importantes informações necessárias para estudo destas vias e suas variantes a partir do conhecimento da anatomia não variada. Com isso, isso se torna uma análise importante para avaliações pré-operatórias.

				diretamente na vesícula biliar ou ducto cístico.	
4	Balandraud <i>et al.</i> , 2011	Investigação da possível relação entre o desenvolvimento da hepatolitíase direita e as anomalias da confluência do ducto hepático.	Estudo observacional e analítico com pacientes que apresentavam hepatolitíase comparando-os com anatomia da confluência do ducto direito da população geral.	A variante de trifurcação estava presente em 2 casos, em que houve confluência de ductos hepáticos segmentares. O deslocamento cranial de um dos ductos segmentares direitos foi observado em 6 casos e em 5 casos foram observados deslocamentos de um ducto segmentar direito drenando para o ducto hepático esquerdo.	As variações de trifurcação ou de deslocamento dos ductos segmentares foram as mais observadas nos casos de variações das vias biliares deste estudo e, com isso, houve uma relação causal de litíase biliar relacionada a variação anatômica.
5	Cachoeira <i>et al.</i> , 2012	Analisar a anatomia da árvore biliar extra-hepática e suas possíveis variações, medindo, também, os componentes compositores do triângulo cisto-hepático.	Estudo observacional e analítico com 41 amostras de cadáveres humanos brasileiros.	Comprimento do ducto hepático comum apresentou variação, assim como o ducto cístico. Variações anatômicas também foram registradas, sendo elas: ducto cístico conectado ao ducto hepático esquerdo, ducto cístico conectado ao ducto hepático direito e uma confluência tripla de ductos hepáticos.	O conhecimento detalhado do trato biliar extra e intra-hepático, assim como as variações são importantes para o sucesso diagnóstico e terapêutico, uma vez que o cirurgião reconhece tais variantes e aborda de maneira mais precisa e eficaz.
6	Uysal <i>et al.</i> , 2014	Avaliar a frequência das variações anatômicas da bifurcação do ducto hepático por colangiopancreatografia por ressonância magnética.	Estudo retrospectivo de 1160 pacientes com suspeita de doença pancreatobiliar ou antes de transplante hepático. A amostra final de 1011 pacientes.	Anatomia biliar típica em 79,4% dos casos (75,7% mulheres e 85,3% homens). Anatomia atípica em 20,57% dos casos (208), sendo pacientes com apenas 1 variação (variante de trifurcação (81), ducto biliar direito aberrante drenando para o ducto hepático comum (73), ramo dorso-caudal direito drenando para o ducto hepático esquerdo	A anatomia biliar intra-hepática normal está presente em cerca de 80% dos habitantes da região do Egeu da Turquia, mas foi identificado que as variações anatômicas estudadas eram mais frequentes nas mulheres quando comparadas aos homens. A variação mais presente foi a trifurcação,

				(42)), pacientes com 2 variações (4) e com variações incomuns (8).	seguido da variação do ducto hepático direito.
7	Sherifi <i>et al.</i> , 2018	Avaliação da frequência das variações anatômicas da união pancreatobiliar.	Estudo observacional, comparativa e analítica, incluindo 63 pacientes avaliados com colangiopancreatografia por ressonância magnética.	União do ducto biliar comum e do pâncreas maior foi do tipo biliar-pancreático.	A união do ducto biliar comum e do ducto do pâncreas foi maior na maioria dos casos do tipo biliar-pancreática.
8	Fujimoto <i>et al.</i> , 2019	Investigar as variações do ducto cístico com base na anatomia da vasculatura hepática.	Estudo observacional e analítico de 480 exames de imagem de pacientes antes de um cirurgia hepatobiliar-pancreática.	Identificaram 12 variantes, sendo 4 casos com o ducto cístico drenando para o ducto hepático direito, 8 casos do ducto cístico drenando para o ducto hepático posterior direito. Estas variações estavam mais, comumente, presentes em casos que havia variação da veia porta e variação do ducto hepático direito do que naqueles sem variação.	Os casos com variação da anatomia do ducto cístico apresentavam maiores probabilidades de apresentar anatomias variantes da veia porta e do ducto hepático direito do que nos casos com anatomia dita normal.
9	Muazzam <i>et al.</i> , 2021	Avaliar a frequência das variações anatômicas do trato biliar extra-hepático em pacientes submetidos à colecistectomia laparoscópica em um hospital dos Emirados Paquistaneses.	Estudo comparativo transversal com 136 pacientes apresentando colelitíase há mais de um mês.	Anomalia da vesícula biliar foi observada em 3% dos pacientes, do ducto cístico em 4,4%, parte supraduodenal do ducto biliar comum em 0,7%, artéria cística em 11% e artéria hepática em 3,6%.	Essas variantes foram definidas como algo comum de se observar em pacientes, sendo necessário os médicos sempre se atualizarem sobre as possíveis variantes que podem ser encontradas comumente.
10	Paudel <i>et al.</i> , 2022	Pesquisar a prevalência de variações anatômicas anormais da união pancreatobiliar em exames de Colangiopancreatografia por Ressonância Magnética (CPRM).	Estudo descritivo transversal com 90 pacientes encaminhados para realizar colangiopancreatografia por ressonância magnética.	Foram registrados 73 (81,11%) dos pacientes com união pancreatobiliar anormal, sendo o tipo pancreatobiliar a ocorrência mais comum observada (36,67%).	Essa prevalência foi a maior encontrada dentre outros estudos sobre variação anatômica da união pancreatobiliar.

11	Khalid <i>et al.</i> , 2023	Avaliar e explorar a presença de variações anatômicas vasculares e biliares na avaliação pré-operatória de possíveis doadores de fígado no Paquistão.	Estudo retrospectivo transversal avaliou variações da artéria hepática, veia porta, veia hepática e biliares de 400 doadores vivos de fígado, usando colangiopancreatografia por ressonância magnética.	A trifurcação de ductos hepáticos segmentares foi observada em 9,3% dos casos, a variante do ducto anterior direito drenando no ducto hepático esquerdo esteve presente em 6,8% , o ducto hepático anterior direito drenando diretamente no ducto hepático comum em apenas um caso, o ducto acessório drenando para o ducto hepático comum em 4% e, por fim, o ducto hepático posterior direito drenando diretamente no ducto hepático esquerdo em 13,8%, sendo a variante mais prevalente do estudo.	Este estudo demonstrou uma alta prevalência da variação do ducto hepático posterior direito, ou seja, dos ductos segmentares do lobo direito na população paquistanesa. Além disso, há uma forte relação entre a variação da anatomia venosa portal e a variação da anatomia biliar. Logo, as variações das vias são frequentes e devem ser avaliadas cuidadosamente na seleção de doadores vivos adequados.
----	--------------------------------	---	---	---	--

Fonte: Elaborado pelo autor.

De acordo com os resultados da presente pesquisa, foi possível verificar que há uma maior quantidade de variações relacionadas às conexões intra-hepáticas com a via extra-hepática, principalmente no que se refere à formação do ducto biliar comum e à drenagem dos segmentos hepático direito, sendo presente em sete artigos tais informações, seguido das variações do ducto cístico.

Dos 11 artigos encontrados, oito foram realizados unicamente com pacientes, três foram estudos realizados com cadáveres, sendo um deles caracterizado como misto, visto que utilizaram tanto cadáver, quanto humanos.

Com relação ao ano, foram localizados apenas três artigos realizados nos últimos 5 anos, ou seja, consistem nos trabalhos mais recentes relacionados a temática. Entre os demais, três artigos foram publicados entre 2000 e 2007, e cinco trabalhos entre 2011 e 2019.

É relevante ressaltar, ainda, a dificuldade em reunir pesquisas com a população brasileira, haja vista que, dos 11 trabalhos analisados, apenas um foi realizado no Brasil, enquanto os demais foram realizados, em sua grande maioria, na população oriental, totalizando

seis artigos, os quais três relatavam sobre japoneses, dois sobre o paquistaneses e um sobre nepaleses.

Com relação as variações intra-hepáticas, segundo o estudo de Donato *et al.* (2007), foram analisadas as anatomias biliares de quatro cadáveres, sendo possível identificar variações anatômicas dos ductos segmentares intra-hepáticos. Tal análise revelou importantes alterações da drenagem biliar, sendo identificadas como os segmentos V e VIII drenando diretamente no ducto hepático comum, a convergência tripla entre os ramos anterior e posterior do lobo hepático direito com ducto hepático esquerdo na formação do ducto hepático comum, a drenagem do ramo posterior dos segmentos hepáticos VI e VII drenando no ducto hepático comum, e, por fim, a drenagem do segmento V diretamente no ducto cístico. Dessa forma, as variantes encontradas estavam, em sua totalidade, relacionadas ao lobo hepático direito, sendo os segmentos V e VIII drenando diretamente no ducto hepático comum como a mais presente, enquanto o lobo hepático esquerdo não apresentou variações neste estudo (Donato *et al.*, 2007).

Uma associação interessante à colaboração de Donato *et al.* (2007) foi uma classificação proposta nos estudos de Izuishi *et al.* (2005), em que ele diferencia as variações anatômicas em tipos maiores e menores de acordo com suas características. As variações do tipo menor são aquelas em que há variante drena um subsegmento do fígado, enquanto do tipo maior são variantes que drenam um segmento particular, que no caso seriam aquelas em que segmentos, como V e VIII, drenam diretamente no ducto hepático comum. Tal análise foi observada em 18 pessoas, sendo 9 delas apresentando variações do tipo maior e 9 apresentavam variações do tipo menor. Ademais, um importante achado foi registrado, assim como foi descrito por Donato *et al.*, em que a maior parte dos casos estudados demonstraram variações dos ductos intra-hepáticos direito drenando diretamente no ducto hepático comum, ou no ducto cístico (Izuishi *et al.* 2005).

A predominância das variações anatômicas, principalmente, dos ductos segmentares do lobo direito não foi somente observada pelos autores citados inicialmente, mas também por Balaundrau *et al.* (2011) e Uysal *et al.* (2014), em que ambos registraram uma maior prevalência de variações de confluência de ductos segmentares direito com ducto hepático comum ou com ducto hepático esquerdo. Desse modo, estes registros podem apontar certo padrão de variação anatômica das vias biliares mais relacionadas a alteração de ductos segmentares direito com a construção da via hepática comum. Além disso, Uysal *et al.* (2014) apontou que a variação anatômica esteve mais presente na população feminina pesquisada, sendo esta e o estudo de Muazzam *et al.* (2021) as únicas pesquisas dos artigos selecionados, abordando a possível relação entre variantes anatômicas e sexo feminino.

A pesquisa recente de Khalid *et al.* (2023) aponta o mesmo padrão de variação anatômica das vias biliares que os estudos relatados anteriormente, em que a maior parte destas variantes estão relacionadas com os ductos segmentares do lobo hepático direito drenando em vias atípicas, sendo o caso mais prevalente o ducto hepático posterior direito conectado diretamente no ducto hepático esquerdo com 13,8% dos achados em 400 fígados analisados. Outras variações também foram relatadas, como trifurcação de ductos hepáticos segmentares em 9,3% dos casos, a variação do ducto anterior direito conectado ao ducto hepático esquerdo em 6,8%, o ducto anterior direito drenando no ducto hepático comum (apenas um caso) e um ducto acessório ligando o ducto cístico ao ducto hepático comum.

Outras variantes anatômicas de vias biliares encontradas foram as variações dos ductos císticos relacionadas às diferentes inserções no ducto hepático comum, as quais são frequentemente encontradas, sendo muitas vezes mais numerosas que variações das confluências entre as vias intra e extra-hepáticas. Inicialmente, Kurumi *et al.* (2000) registrou, dentro das variações encontradas, 100% de prevalência do ducto cístico inserido no ducto hepático direito em conjunto com as variantes segmentares do mesmo lobo, observando 511 exames de imagens de pessoas diferentes e registrando 495 casos de variações. O estudo brasileiro de Cachoeira *et al.* (2012) conseguiu registrar um caso de ducto cístico conectado ao ducto hepático esquerdo dentre das 3 variações encontradas na análise de 41 amostras cadavéricas. Entretanto, as outras duas amostras de variantes encontradas se relacionavam com a inserção do ducto cístico no ducto hepático direito e a confluência tripla de ductos intra-hepáticos direito anterior e posterior com ducto hepático esquerdo. Nesse sentido, é indiscutível a maior prevalência tanto das variações das vias biliares segmentares do lobo direito, quanto da inserção do ducto cístico no ducto hepático direito.

Em consonância às discussões anteriores, Muazzam *et al.* (2021) relatou acerca das investigações que exploram a existência de variações anatômicas extra-hepáticas e variações vasculares. Em seu estudo ele apontou que a formação da veia portal e do sistema biliar estão interligadas, encontrando cerca de 22% de casos dos seus estudos com variação da anatomia biliar juntamente a variação portal. Além do mais, Fujimoto *et al.* (2019) também apresentou uma relação entre as variações do ducto cístico drenando para o ducto hepático direito ou ducto hepático posterior direito com a presença de variantes da veia porta. Sendo assim, as variações das vias biliares podem estar acompanhadas das variações vasculares, tornando as abordagens cirúrgicas um risco quando não há estudo da anatomia anteriormente a conduta (Khalid *et al.*, 2023).

Uma outra anatomia biliar variada citada nos estudos foi acerca da junção pancreatobiliar, em que o ducto colédoco e o ducto pancreático se unem de forma precoce, podendo acarretar prejuízos para os afetados. Com isso, dois estudos se contrapõem em resultados quando comparados, uma vez que Sherif *et al.* (2018) relatou que a união do ducto biliar comum ao ducto pancreático era mais frequente o tipo biliar-pancreático (BP), enquanto Paudel *et al.* (2022) encontrou mais casos de variação do tipo pancreatobiliar (PB). Entretanto, as duas pesquisas apresentam uma diferença de amostra pequena, contando com cerca de 6 amostras a mais, Paudel *et al.* registrou mais casos de PB quando comparados, sendo um número significativo quando se trata de variações anatômicas das vias biliares.

Gursoy *et al.* (2018) discutiu em sua pesquisa a relação da coexistência entre o pâncreas divisum e a variação anatômica biliar, sendo encontrados 42,3% dos casos diante de uma amostra de 137 pacientes que apresentavam pâncreas divisum. Entretanto, ele afirma não haver uma relação significativa quando comparamos o grupo com pâncreas divisum e a população controle, visto que algumas prevalências de variações anatômicas foram, aproximadamente, iguais entre as populações estudadas.

Um estudo de Baulandraud *et al.* (2007) aponta a relação causal entre estas variações de confluência e a estase biliar, resultando em processos de litíase hepática, que, por sua vez, pode levar o indivíduo a casos recidivantes quando não abordados cirurgicamente. Tal fato foi investigado no meio intra-operatório, em que os seis pacientes que apresentavam variações anatômicas, também apresentavam uma angulação de 90°, a qual poderia contribuir com a estase biliar, gerando um processo patológico.

Além disso, Muraki *et al.* (2020) identificaram em um estudo a relação entre a baixa inserção dos ductos biliares como fatores facilitadores da carcinogênese local, sendo encontrados 236 casos com a variante anatômica e, desse número, 44% apresentavam carcinomas periampulares. Logo, a estase biliar é sabidamente associada a lesões contínuas dos ductos e, por consequência, as desordens celulares, provocando, possivelmente, cânceres periampulares e outras possíveis complicações, como a colangite e litíases biliares (Sherifi *et al.*, 2018; Paudel *et al.*, 2022).

A avaliação e exploração das variações anatômicas se caracteriza como um importante aspecto do transplante hepático, haja vista que as diferentes anatomias de um indivíduo para outro, quando não previamente estudadas, como a variação biliar, acarretam não só o risco da perda do órgão, como também diminuem as taxas de sobrevivência do receptor (Khalid *et al.*, 2023).

Dessa forma, um ponto necessário na discussão é a importância dos estudos anatômicos prévios na prevenção de iatrogenia e das possíveis complicações advindas desta conduta durante os tempos pré, intra e pós-operatórios. Este é um tópico em que todos os autores abordaram em comum, afirmando a grande relevância do uso dos exames de imagem para tais estudos, como a colangiopancreatografia por ressonância magnética (CPRM), Colangiopancreatografia Retrógrada Endoscópica (CPRE), Tomografia Computadorizada Helicoidal Multi-slice ou espiral com contraste, a fim de dissecar cuidadosamente os tecidos a partir da ciência das variações, mesmo que, na prática, estes exames não são utilizados rotineiramente para todos os pacientes que não apresentam justificativas clínicas para realizá-los (Maniatis *et al.*, 2003; Izuishi *et al.*, 2005).

Ademais, o crescente uso das cirurgias por videolaparoscopia (VLP) é presenciado dentro das unidades de saúde devido às grandes vantagens, principalmente, na recuperação do paciente. No entanto, essa abordagem apresenta uma maior dificuldade quando, surpreendentemente, são encontradas variações não antes determinadas por exames de imagem, como ocorrem em algumas cirurgias não eletivas, e, assim, o paciente pode ser exposto a riscos. Desta forma, a importância em se atentar às variações existentes e registradas se torna um grande diferencial quando há possíveis chances de lesão de importantes ductos e vasos, principalmente, diante de uma cirurgia por videolaparoscopia (Izuishi *et al.*, 2005).

Com isso, um estudo experimental e analítico, na tentativa de preparar residentes para videolaparoscopia em casos de variações anatômicas, foi realizado por Casas-Murillo *et al.* (2021), em que modelos anatômicos com material sintético foram utilizados para a realização de colecistectomia por videolaparoscopia. Tal experimento precisou ser avaliado por cirurgiões e experimentados por residentes para os fins propostos. Desta forma, surge uma discussão sobre uma via de aplicar, educacionalmente, esses experimentos ou treinamentos anatômicos durante a formação médica na tentativa de diminuir casos de iatrogenia.

6. CONCLUSÃO

Conclui-se que esta pesquisa, principalmente, aponta a grande diversidade das variações das vias biliares, chamando atenção, sobretudo, para as variantes das confluências entre o meio intra-hepático com o meio extra-hepático e as variantes das inserções do ducto cístico no ducto hepático comum. Além disto, a prevalência significativa do registro das variações, principalmente, do lobo hepático direito relacionados aos segmentos V, VI, VII e VIII, sendo citados em todos os estudos que abordavam acerca das confluências ou variantes das vias intra-hepáticas, e do maior registro de casos de variantes de inserção do ducto cístico também com estruturas que se originam no lobo hepático direito. Com isso, estas consistem nas, comumente, principais variações encontradas dentro do cotidiano do profissional de saúde, o que nos afirma, mais uma vez, a necessidade das discussões dentro dos ambientes universitários ou até mesmo incentivo nos estudos das variantes anatômicas, a fim de começar um preparo desde a base dos futuros profissionais.

É importante salientar, ainda, que as consequências da iatrogenia são relevantes para a vida do paciente e, além disso, as discussões acerca das patologias associadas a essas variações poderiam até mesmo resultar em métodos de prevenção, como as angulações das inserções que estão relacionadas à estase biliar que, por consequência, podem gerar eventos carcinogênicos. Entretanto, alguns estudos ainda carecem de melhores acurácias, como o fato da relação entre as diferentes etnias e as prevalências das variações entre elas ou até mesmo a relação das variações com o sexo, uma vez que a maior parte dos artigos analisados são estudos de populações orientais.

É fato que os estudos anatômicos das vias biliares acabam ocorrendo mediante uma necessidade de saúde, como os casos de litíase biliar, em que o indivíduo procura o médico e, surpreendentemente, descobre uma variação, sendo registrada em formato de caso clínico. No entanto, a busca por descrever prevalências mais precisas é de fato uma questão delicada em vista dos pouquíssimos incentivos monetários para as pesquisas, principalmente, brasileiras de serem realizadas, ou muitas vezes a larga burocracia em conseguir cadáveres para fins científicos, especialmente, pela universidade pública.

O valor da anatomia e seus estudos aprofundados é de comum opinião de todos os autores aqui documentados, sendo sempre reverenciado a importante investigação que precisa ser realizada em torno das variantes das vias biliares, do uso dos exames que podem, de fato,

visualizar tais variações e a necessidade de, cada vez mais, os profissionais evoluírem junto a medicina, mesmo que, por vezes, a falta de recurso funcione como um entrave para tal evolução e os profissionais são pressionados a agir acima da possibilidade para manter o que temos de melhor, nossa saúde.

Por fim, a busca por métodos de aprimoramento não só do corpo profissional, mas também estudantil é imprescindível, visto que uma base bem consolidada é o objetivo principal dos corpos acadêmicos. Por isso, métodos como propostos, por exemplo, por Casas-Murillo *et al.* podem ser bem atribuídos aos ambientes científicos e de aprendizagem como uma forma de agregar na formação acadêmica e profissional. Além disso, o incentivo por estudos anatômicos e amplos com cadáveres pode tornar esta experiência ainda mais visualizável, tornando o processo de memorização e aprendizagem ainda mais eficiente.

7. REREFÊNCIAS

BALANDRAUD, P. et al. Right hepatolithiasis and abnormal hepatic duct confluence: more than a casual relation? *American Journal of Surgery*, v. 201, n. 4, p. 514-518, 2011. DOI: 10.1016/j.amjsurg.2010.02.019.

CACHOEIRA, E. et al. Anatomic variations of extrahepatic bile ducts and evaluation of the length of ducts composing the cystohepatic triangle. *International Journal of Morphology*, v. 30, n. 1, p. 279-283, 2012. DOI: 10.4067/s0717-95022012000100050.

CASAS-MURILLO, C. et al. Modelos anatômicos impressos em 3D do ducto cístico e suas variantes, uma solução de baixo custo para um simulador construído internamente para treinamento em cirurgia laparoscópica. *Surgical and Radiologic Anatomy*, v. 43, n. 4, p. 537-544, 2021. DOI: 10.1007/s00276-020-02631-3.

DONATO, P. et al. Normal vascular and biliary hepatic anatomy: 3D demonstration by multidetector CT. *Surgical and Radiologic Anatomy*, v. 29, n. 7, p. 575-582, 2007. DOI: 10.1007/s00276-007-0233-1.

FUJIMOTO, N. et al. Clinical investigation of the cystic duct variation based on the anatomy of the hepatic vasculature. *Surgery Today*, 2019. DOI: 10.1007/s00595-019-01904-8.

GARDEN, O. J.; PARKS, R. W. *Cirurgia hepatobiliar e pancreática: prática cirúrgica do especialista*. Grupo GEN, 2016. E-book. ISBN 978-85-95155-97-8. Disponível em: (link unavailable). Acesso em: 13 nov. 2023.

GURSOY CORUH, A. et al. Frequency of bile duct confluence variations in subjects with pancreas divisum: an analysis of MRCP findings. *Diagnostic and Interventional Radiology*, 2018. DOI: 10.5152/dir.2018.17200.

HALL, J. E.; HALL, M. E. *Guyton & Hall: tratado de fisiologia médica*. Grupo GEN, 2021. E-book. ISBN 978-85-95155-869-6. Disponível em: (link unavailable). Acesso em: 13 nov. 2023.

HANSEN, J. T. *Netter: anatomia clínica*. Grupo GEN, 2019. E-book. ISBN 978-85-35392-08-4. Disponível em: (link unavailable). Acesso em: 18 nov. 2023.

HUSSEIN, A. M. et al. Biliary tree variations as viewed by intra-operative cholangiography—Comparing Egyptian versus international data. *The Egyptian Journal of Radiology and Nuclear Medicine*, Cairo, v. 47, n. 4, p. 1283-1292, 2016.

IZUSHI, K. et al. Preoperative assessment of the aberrant bile duct using multislice computed tomography cholangiography. *American Journal of Surgery*, v. 189, n. 1, p. 53-55, 2005. DOI: 10.1016/j.amjsurg.2004.06.039.

KHALID, A. et al. Anatomical variations in living donors for liver transplantation-prevalence and relationship. *Langenbeck's Archives of Surgery*, v. 408, n. 1, p. 323, 2023. DOI: 10.1007/s00423-023-03066-1.

KURUMI, Y.; TANI, T.; HANASAWA, K.; KODAMA, M. The prevention of bile duct injury during laparoscopic cholecystectomy from the point of view of anatomic variation. *Surgical Laparoscopy, Endoscopy & Percutaneous Techniques*, v. 10, n. 4, p. 192-199, 2000. DOI: 10.1097/00129689-200008000-00002.

MANIATIS, P. et al. Virtual CT cholangiography in patients with choledocholithiasis. *Abdominal Imaging*, v. 28, n. 4, p. 536-544, 2003. DOI: 10.1007/s00261-002-0062-y.

MARTINI, F. H.; TIMMONS, M. J.; TALLITSCH, R. B. *Anatomia humana*. Grupo A, 2009. E-book. ISBN 978-85-36320-29-8. Disponível em: (link unavailable). Acesso em: 18 nov. 2023.

MOORE, K. L.; DALLEY, A. F.; AGUR, A. M. R. *Anatomia orientada para clínica*. Grupo GEN, 2022. E-book. ISBN 978-85-27734-60-8. Disponível em: (link unavailable). Acesso em: 13 nov. 2023.

MUAZZAM, M. A.; HUSSAIN, S. M.; QURESHI, M. T. A. Anatomical variations of extra hepatic biliary system in patients undergoing laparoscopic cholecystectomy in CMH & PEMH Rawalpindi. *Pakistan Armed Forces Medical Journal*, v. 71, n. 3, p. 916-919, jun. 2021. Disponível em: (link unavailable). Acesso em: 28 jan. 2025.

MURAKI, T. et al. Variant anatomy of the biliary system as a cause of pancreatic and peri-ampullary cancers. *HPB*, v. 22, n. 12, p. 1675-1685, 2020.

PAUDEL, S. et al. Abnormal anatomic variation of pancreaticobiliary union in magnetic resonance cholangiopancreatography department of radiology and imaging in a tertiary care centre: a descriptive cross-sectional study. *Journal of Nepal Medical Association*, v. 61, n. 257, p. 43-46, 2023. DOI: 10.31729/jnma.7944.

SHERIFI, F. et al. Anatomic variations of pancreaticobiliary union. *Open Access Macedonian Journal of Medical Sciences*, v. 6, n. 6, p. 988-991, 2018.

UYSAL, F. et al. Anatomic variations of the intrahepatic bile ducts: analysis of magnetic resonance cholangiopancreatography in 1,011 consecutive patients. *Digestion*, v. 89, n. 3, p. 194-200, 2014. DOI: 10.1159/000358558.